Aus der Chirurgischen Universitätsklinik zu Breslau
Direktor: Geheimer Medizinalrat Prof. Dr. med. Küttner

Zur Therapie der Myositis ossificans

(präventive oder kurative Röntgenbehandlung)

Inaugural-Dissertation

zur Erlangung

der medizinischen Doktorwürde

der

Medizinischen Fakultät

der

Schlesischen Friedrich-Wilhelms-Universität zu Breslau

vorgelegt von

Walter Seydel
approbierter Arzt

Breslau 1931
Druck Anton Schreiber, Breslau

Gedruckt mit Genehmigung
der Hohen Medizinischen Fakultät der
Schlesischen Friedrich-Wilhelms-Universität zu Breslau.

1. Berichterstatter: Prof. Dr. med. Heidrich.
2. Berichterstatter: Geh. Med.-Rat Prof. Dr. med. Küttner.

R. UNIV.
BIBLIOTHEEK
LEIDEN

In Dankbarkeit
meiner lieben Mutter
gewidmet.

Digitized by the Internet Archive
in 2026

https://archive.org/details/IA41543104_0130

Bild 1.

Die Knochen bildende Muskelerkrankung, die Myositis ossificans ist, wie man annehmen muß, in ihren Erscheinungsformen seit alters her bekannt. Wie Fouts schreibt, „finden sich beim Durchblättern der medizinischen Geschichte in alter Literatur Angaben über eigenartige Gewächse, welche in ihrer Beschreibung diesem Zustande ähneln". In China schrieb Chin Yueh Jen eine Abhandlung über Osteologie und beschrieb ein abnormes Knochengewächs an abnormen Stellen. Nach Angaben von Milne finden sich ferner bei Galenus, über seine sämtlichen Schriften verteilt, Fälle von abnormen Knochengewächsen erwähnt, welche man der Beschreibung nach sehr wohl in diese Gruppe einschließen könnte. Auch weiterhin ist dieses Gebiet in der Literatur häufig gestreift worden, jedoch wurde noch keine differentialdiagnostische Arbeit über die verschiedenen Knochen-

bildungen im Muskel gemacht bis zur Einführung der Röntgenstrahlen in die medizinische Diagnostik im Beginn des 20. Jahrhunderts. Erst seit dieser Zeit konnte das Studium über diese Krankheit mehr und mehr vertieft und dementsprechend die Therapie rationell gestaltet werden.

Nach Liebig unterscheiden wir heute bei der Myositis ossificans circumscripta, zu deren Behandlung mit Röntgenstrahlen zu sprechen sein wird, drei Formen: die traumatische, die nichttraumatische und die neurotische Form.

Von diesen drei Formen ist am häufigsten die erste, die traumatische Form, beschrieben worden, vom Jahre 1910 bis zum Jahre 1929 im ganzen allein in 110 Fällen (Liebig), wozu von der zweiten Form, der nicht traumatischen, noch einige hinzukommen, bei denen wohl eine traumatische Ursache nicht nachweisbar ist, wofür aber logischerweise sehr leicht die Möglichkeit besteht, da im Augenblick der Aufnahme der Anamnese des einzelnen Falles die eventuell doch vorausgegangene Verletzung dem Patienten in Vergessenheit geraten sein wird. Demnach würde sich also die Zahl der durch ein Trauma erworbenen Muskelverknöcherungen dieser Art noch um einige wenige Fälle dieser Erkrankung erhöhen. Fälle von Myositis ossificans, bei denen andere Noxen als Entstehungsursache angegeben werden, finden sich vereinzelt in der Literatur. So bildete sich bei Harley eine Muskel-Ossifikation gleichzeitig mit einer Spondylitis deformans aus. Die Knochenspange wurde, was an und für sich eine seltenere Lokalisation bedeutet, in den Mm. Glutaei gefunden. Des weiteren beschreibt Gruca 4 Fälle, wo Knochenbildung im Muskel in der Umgebung von Gelenken auftrat, die an tuberkulöser oder deformierender Arthritis erkrankt waren. Eine ätiologische Bedeutung für die Entstehung von ossifizierenden Myositiden circumscripter Art schieben verschiedene Autoren akut infektiösen und anderen entzündlichen Prozessen zu, so Bier schon allein länger dauernden entzündlichen Reizen; einen Fall von Myositis ossificans nach kurz vorausgegangener Influenza beschreibt Ryan bei einem Knaben, der gleichzeitig an Rachitis litt. Eine ganze Reihe von Erkrankungen des Muskels gleicher Art hat M. Cohn als Folgeerscheinung bei Rheumatismus zusammengestellt. Doch reichen der Anzahl nach die eben erwähnten Fälle von Myositis ossificans circumscripta non traumatica zusammengenommen bei wei-

tem nicht heran an die der von Myositis ossificans circumscripta traumatica in demselben Zeitraum.

Ebenso sind nur verhältnismäßig wenige Fälle von circumscripten Muskelverknöcherungen bei Erkrankungen des Nervensystems in der Literatur hinterlegt, wenn auch immerhin noch einige mehr, als Fälle nicht traumatischer Form. Es kommen hier vor allem Verletzungen, Lues, Arteriosklerose und entzündliche Erkrankungen des Gehirns, des Rückenmarks oder der peripheren Nerven je nach Lage des Falles in Frage. Liebig führt 6 Fälle dieser Art etwas ausführlicher an, bei Hemiplegie nach Schußverletzung (Jsrael), bei Syringomyelie (Jacksch, Steinert), bei Myelitis transversa (Laux), bei Rückenmarksverletzung (Riedel), bei Poliomyelitis anterior acuta (Drehmann) und bei Poliomyelitis anterior acuta zugleich mit Polyneuritis und Korsakowscher Psychose (Läsker). Schließlich hat Wolfsohn erst kürzlich in einem Beitrag zur Myositis ossificans der Ellenbeuge angegeben, daß man diese als Frühsymptom für Syringomyelie verwerten könne. Ich habe mir erlaubt, diese Zusammenstellung von Veröffentlichungen aus letzter Zeit hier einzufügen, da mir gerade der besonderen Eigenart und des daraus entspringenden Interesses wegen diese mir der Erwähnung wert erschienen.

Wie geht nun die Bildung einer solchen Muskelknochenspange, wie die der Knocheneinlagerungen, die die verschiedensten Formen von einfachsten bis zu vielfach verzweigten Configurationen annehmen können, vor sich? Wir können, wie es Hoffmann in seinem Atlas zum Ausdruck gebracht hat, drei verschiedene scharf umrissene Stadien im Bildungsverlauf der Myositis ossificans circumscripta, denn diese allein kommt auch ihrer Bezeichnung nach, wie Küttner wiederholt betont hat, nach einem jeden Trauma in Frage, von einander trennen; und ein Trauma kommt als auslösendes Moment immer in Frage, nur kommt es darauf an, wie weit man den Begriff des Traumas faßt. Es kommt also auch bei der nervösen Form in Frage. Die drei Stadien in der Bildung des Muskelknochens, die zu einander ihre Übergänge haben, bedürfen jede für sich ihrer besonderen Therapie, auch mit Einschluß der Röntgenstrahlen, die Behandlungsart, die uns nachher noch besonders interessieren soll.

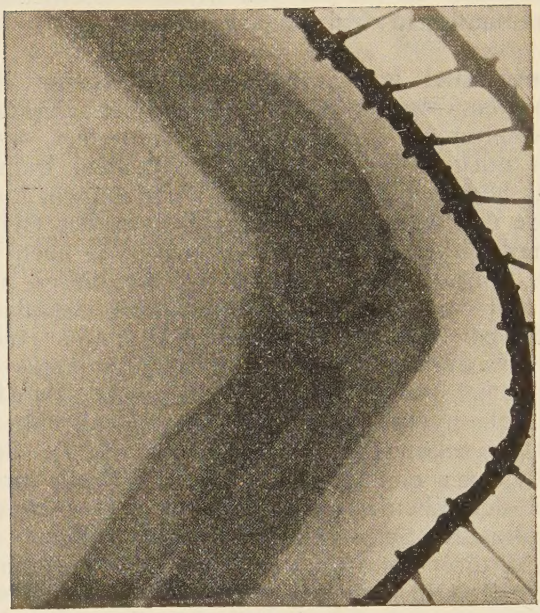

Bild 2.

Das erste Stadium umfaßt den Zustand des Muskels in der Zeit von dem Empfang des Traumas ab bis zum Manifestwerden objektiv feststellbarer Symptome einer Knochenbildung im Muskel, wobei wir obiger Abbildung folgen können, wo die Myositis ossificans circumscripta nach einer Luxation des Ellenbogengelenks und daraufhin erfolgter Reposition in Bildung begriffen ist. Dieser Fall ist hier als Beispiel genommen worden, da diese Lokalisation den Hauptprozentsatz aller Lokalisationen der Myositis ossificans circumscripta darstellt.

Nach Liebig „stehen zunächst die ersten Erscheinungen der Gewalteinwirkung, der Kontusion oder Muskelruptur im Vordergrunde, und zwar die mehr oder weniger ausgedehnte Schwellung der verletzten Stelle, die derbe Konsistenz infolge des meistens subfascial gelegenen Muskelhämatoms, die je nach der direkten oder indirekten Einwirkung des Traumas vorhandenen oder fehlenden Blutergüsse, die Druckschmerzhaftigkeit, das Schwächegefühl in der betroffenen Muskulatur und die dadurch bedingte Bewegungs-

behinderung. Vorläufig folgt daraufhin eine Periode der Besserung, die in den einzelnen Fällen ganz verschieden lang ausgedehnt sein kann; die Beschwerden lassen nach, der Bluterguß und die dadurch hervorgerufene Schwellung gehen zurück. Und doch bleibt eine gewisse Schwäche; die Bewegungsbesserung folgt nicht in dem für normal verlaufende Fälle gewohntem Maße, sie scheint schließlich ganz zu stocken, und aus dem Bilde der offenbar bisher stattgefundenen Heilung kristallisiert sich das Bild der sich entwickelnden Myositis ossificans heraus." Wir sind beim Übergang zum zweiten Stadium im Entwicklungsgang der Myositis ossificans circumscripta.

Pathologisch-anatomisch findet sich im makroskopischen Bild zunächst ein mehr oder weniger ausgedehntes Muskelhämatom. So konnte Kawashima noch 2 bis 4 Wochen nach dem Empfang des Traumas an den von ihm untersuchten Präparaten Reste des Blutergusses feststellen. Im übrigen ist die Muskulatur an der betroffenen Stelle ödematös durchtränkt, und im Innern finden sich schwielige Bindegewebszüge. Allmählich tritt eine mehr und mehr zunehmende Atrophie oder speckige Degeneration der Muskelsubstanz ein.

Über den mikroskopischen Befund berichtet Liebig folgendes: „In dem Anfangsstadium der Erkrankung sind die Anzeichen der noch ziemlich kurze Zeit zurückliegenden Verletzung und einer mehr oder minder stark ausgeprägten chronischen Entzündung in Form einer interstitiellen Entzündung deutlich erkennbar. Die umgebende Muskulatur im Randgebiete zeigt ein ungleiches Kaliber der Fasern, die oft aufgetrieben sind, als wenn sie aus ihrem Sarkolemmschlauche herausquellen wollten (Gruber). Zuweilen ist eine Vermehrung der Muskelkerne zu erkennen. Sie führt schließlich zur Bildung von Riesenzellen, welche aber von den vielkernigen Osteoblasten noch unbedingt zu trennen sind (s. a. Küttner). In den Interstitien, die eine starke bindegewebige Vermehrung, an anderen Stellen auch eine deutliche kleinzellige Infiltration aufweisen, findet man noch Reste alter Hämatombildung oder wenigstens bräunliche Pigmentanhäufungen."

In dieser Zeit, d. h. wenn die eigentliche Bildung von knöcherner Substanz im Muskel noch nicht eingesetzt hat, weshalb auch im Röntgenbild an der betreffenden Stelle noch kein Schatten sichtbar wird, hat die prophylaktische

Therapie einzusetzen. Als Vorzeichen dafür, daß sich später einmal Muskelknochen an der verletzten Stelle herausbilden kann, ist der Umstand anzusehen, wenn das Hämatom nicht bald zurückgeht, sondern längere Zeit bestehen bleibt. Bei fluktuierendem Bluterguß wird die Punktion sehr empfohlen; weiterhin wirken auf eine spontane Resorption des Infiltrates vor allem Ruhe und Vermeidung jeden Reizes. Als weitere konservative Mittel zur Förderung der Resorption werden ferner feuchte Umschläge, Heißluftapplikation von Bier und Diathermie von Fouts empfohlen. Neri, Chevrier und Bomriot empfehlen dagegen wiederholt als Methode der Wahl, die prophylaktische Röntgenbestrahlung nach jeder Ellenbogenluxation zur Verhütung der Muskel- und Sehnenossifikation zu machen. So sagen Chevrier und Bomriot wörtlich: „Alle eingerichteten Ellenbogenluxationen sollten frühzeitig und präventiv mit Röntgenlicht behandelt werden. Dadurch vermeidet man alle sekundären Osteome und die damit verursachte Gebrauchsunfähigkeit des Gliedes." Sie hatten ursprünglich, wie es auch Neri zuerst nur getan hatte, die Myositis ossificans circumscripta in einem ausgebildeteren Stadium mit Röntgenstrahlen angegangen, ein Behandlungsmodus, auf den nachher noch weiterhin zurückzukommen sein wird. Durch die guten Erfolge ermutigt, gingen sie zu ihr über, ebenso Giubertino, der „die Überlegenheit einer im Frühstadium angewandten Röntgentherapie gegenüber allen anderen Behandlungsmethoden wie Massage, später chirurgischer Eingriff" betont. Besonders wird sich eine Röntgenbestrahlung auch empfehlen in den Fällen, wo eine Fraktur vorliegt; und diese Bestrahlung ist möglichst frühzeitig vorzunehmen, da erstens, wie Fränkel an klinischem Material und Tammann und Fukase im Tierexperiment gezeigt haben, diese gleichzeitig zur Beschleunigung der Frakturheilung ganz wesentlich beiträgt, und zweitens, wie aus Schneks und Lubarschs Erörterungen auf diesem Gebiete hervorgeht, die Folgeerscheinungen unmittelbar nach dem Trauma bei beiden Affektionen, bei der Fraktur und der, die später einmal zur Ausbildung einer Myositis ossificans circumscripta führt, was das Hämatom und die reaktive Entzündung anbetrifft, übereinstimmen.

Fukase berichtet: „Da im Sinne des Schulz-Arndtschen Gesetzes kleine Röntgendosen die Kallusbildung fördern könnten, hat M. Fränkel bei Kriegsverletzten Frakturen bestrahlt. Die Erfolge waren gut. Über ein größeres

Beobachtungsmaterial hat Köhler 1918 aus der Klinik Lexer berichtet. Die Durchsicht seiner Statistik läßt eine ganz außerordentliche Verkürzung der Heilungsdauer gegen die Norm erkennen. Die durchschnittlich verabfolgte Dosis betrug 25 X hart gefilterter Strahlung, doch auch bei 50 X sah er keine Verminderung der Kallusbildung. Diese letztere Dosis entspricht etwa 50% der HED. Auch späterhin berichten mehrere Arbeiten über gute Erfolge bei Frakturbehandlung. Erwähnen möchte ich noch einen Fall von Philips. Ein Knabe erlitt eine doppelte Fraktur beider Unterschenkelknochen mit annähernd gleicher Dislokation. Eine Seite wurde bestrahlt. Auf dieser waren die Heilungsvorgänge um etwa 8 Tage voraus, wie die Röntgenkontrolle zeigte.“ Fukase hat diese Beschleunigung der Frakturheilung durch Röntgenbestrahlung im Tierexperiment nachgeprüft, worüber er folgendes berichtet: „Bei der Bedeutung einer abgekürzten Frakturheilung war eine experimentelle Prüfung der Frakturbestrahlung geboten .... Zweck der Bestrahlung war eine raschere knöcherne Vereinigung der Fragmente.

Ob dieses Ziel durch Röntgenbestrahlung erreichbar ist, wurde an 72 Kaninchen untersucht, indem in Äthernarkose beide Fibulae subkutan frakturiert wurden.

Ein Verband ist dabei nicht nötig, da die Fibula an der Tibia geschient ist.

Ein deutlicher und regelmäßig wiederkehrender Unterschied beider Seiten ist erst bei einer Dosis von 8 X zinkgefilterter Strahlung bei 160 kV. max. zu beobachten. Es entspricht dies 75% der HED. Diese Dosis wurde unmittelbar nach der Fraktur einmal verabreicht. Der Nachweis der Röntgenwirkung wurde in dreifacher Weise geführt:

1. durch die ständige Röntgenkontrolle,

2. durch die makroskopische Beobachtung der frakturierten Knochen der getöteten Tiere,

3. durch die mikroskopische Untersuchung des Gesamtquerschnittes der Unterschenkel der Tiere, wobei die Untersuchung von den ersten Stunden und Tagen bis auf neun Wochen sich erstreckte.

Die Röntgenbefunde wurden bei allen Fällen erhoben, die mit 8 X und bei allen, die mit 32 X bestrahlt worden sind. Man ist dabei berechtigt zu sagen, daß im Tierexperi-

ment bei einer Dosis von 75% der HED. die Kallusbildung in geringem Grade gehemmt wird, jedoch die knöcherne Heilung rascher und kalkreicher erfolgt." Darauf gibt Fukase noch eine Aufklärung dieses Vorganges, der wir folgendes entnehmen: „Jede Frakturheilung wird durch eine traumatische Entzündung eingeleitet, an der sich das Periost und das umliegende Bindegewebe so weit beteiligen, als die Blutung reicht. Alle diese Zellen werden zuerst zu Granulationszellen und bilden ein Granulationsgewebe. Bleibt dieses längere Zeit bestehen, so ist die Knochenheilung verzögert. Normalerweise kommt es nach einigen Tagen bereits zur reparativen Phase, wobei aus den Granulationszellen Bindegewebszellen werden. Ein Teil dieser Bindegewebszellen wird innerhalb der reparativen Phase zu Knorpelzellen und Osteoblasten umgewandelt. Damit beginnt am Ende der ersten Woche die Regeneration, die dann in ähnlicher Weise wie die normale Knochenbildung verläuft.

Die Wirkung der Röntgenstrahlen beruht nun darauf, daß die initiale traumatische Entzündung vermindert wird. Es geschieht dies dadurch, daß die Granulationsbereitschaft der Zellen herabgesetzt wird und sie zwangsläufig in ihr Fibrozystenstadium überführt werden. Bei sehr großen Dosen kann es so weit gehen, daß alle knochenbildungsfähigen Zellen in Bindegewebszellen übergeführt werden. Bei mittleren Dosen ist jedoch die erreichte Hemmung zweckmäßig, da die erreichte Verknöcherung früher erfolgt. Es ist daher nicht ein stimulierender Reiz auf die Kallusbildung das wirksame Moment, sondern die Verringerung der traumatischen Entzündung."

Günstig, d. h. im Sinne einer Verringerung, werden durch Röntgenstrahlen beeinflußt demnach also die Blutung und die Entzündung, Folgeerscheinungen auch eines Traumas, das auch einmal die Entwicklung einer Myositis ossificans circumscripta nach sich ziehen kann, wie außer Liebig auch Schnek und Lubarsch, wie schon oben erwähnt, schreiben.

Schnek hält „die Annahme für wahrscheinlich, daß die Myositis ossificans dann entsteht, wenn eine ausgiebige, teilweise Zerreißung des Muskels mit Entwicklung eines im Muskel gelegenen großen Hämatoms zustande kommt". Es ist eine „Zerstörung im Muskelfleisch nicht bis an die Oberfläche, wodurch die Entleerung des gebildeten Hämatoms verhindert wird, ein unseres Erachtens nach wichtiger Um-

stand. Die große durch Koagula und zertrümmertes Gewebe ausgefüllte Höhle füllt sich zum Teil mit Bindegewebe, zum Teil beginnt sofort die Ablagerung der Kalksalze." Lubarsch nennt es „Vorgänge, die grundsätzlich denen der chronischen Entzündung entsprechen. Genau ebenso verhält es sich mit der metaplastischen Knochenbildung; nur daß hier noch das Angebot an Kalksalzen dazu kommt. Hier ist stets das erste eine Vernichtung von Zellen (Nekrose), dann die reaktive Entzündung (Bildung von Granulations- und Narbengewebe), dann Kalkausfüllung, worauf die Knochengewebs- und Knochenmarkbildung augenscheinlich aus den Zellen des Granulationsgewebes erfolgt."

Aus einem Vergleich der vorstehend zitierten Literaturstellen geht hervor, daß die Röntgenbestrahlung auf die Frakturheilung dadurch beschleunigend einwirkt, daß das Hämatom und die durch das Trauma gesetzte initiale reaktive Entzündung vermindert wird, ferner, daß der Myositis ossificans circumscripta ein Hämatom im Muskel an der Stelle der Zerreißung und eine reaktive Entzündung im Muskel an derselben Stelle voraus gehen muß. Daraus ergibt sich die Folgerung, daß die Entstehung einer Myositis ossificans circumscripta dann verhindert werden kann, wenn man alle die Fälle möglichst bald nach Empfang des Traumas einer Röntgenbestrahlung unterzieht, die bekanntermaßen zur Erkrankung an Myositis ossificans circumscripta neigen, um zu verhindern, daß aus den Zellen des Granulationsgewebes die Knochengewebsbildung erfolgt.

Skalitzer schreibt: „Gehen wir den Eigenschaften nach, die die strahlenempfindlichen Zellen von den weniger empfindlichen Zellen unterscheiden, so sehen wir, daß die kurzlebigen Zellen (z. B. Lymphozyten), die wachsenden, die in ständiger Erneuerung befindlichen Gewebe, die sich teilenden Zellen, die die lebhaftesten Lebensvorgänge aufweisen, die größte Empfindlichkeit gegen die Röntgenbestrahlung zeigen, während die langlebigen Nervenzellen des Zentralnervensystems, wo die Zellteilung gegenüber bestimmten funktionellen Aufgaben ganz in den Hintergrund tritt, gegen Strahlen sehr wenig empfindlich sind." Es ist also ein möglichst frühzeitiger Termin für eine Röntgenbestrahlung der verletzten Muskelpartie, wobei man unbesorgt sein kann, daß das Nervensystem an dieser betreffenden Stelle in Mitleidenschaft gezogen wird, einem späteren vorzuziehen, da auf diese Weise der Heilungsverlauf ganz

wesentlich abgekürzt werden und, was nach Angaben von Winski in 60% allein aller Ellenbogenluxationen schon der Fall ist, einer Myositis ossificans circumscripta vorgebeugt werden kann.

Bild 3.

Erfolgt nicht bald nach Empfang des Traumas die oben von Neri, Chevrier, Bomriot und Giubertino empfohlene Röntgenbestrahlung und kommt es zur Ausbildung eines Muskelknochens, dann zeigt sich klinisch folgendes Bild: Die Schwellung geht zwar mehr und mehr zurück, dafür wird sie aber derber und fester, und schließlich wird sie knochenhart. Sie kann in dieser Größe verharren, kann aber auch wieder anwachsen. Dies ist nach Liebig der weitere Verlauf bei der Ausbildung eines Muskelknochens in der mit Vorliebe betroffenen Oberschenkelmuskulatur, wenn diese einer einmaligen stumpfen Gewalteinwirkung ausgesetzt war. Bezüglich der Luxationen schreibt Liebig: „Die nach Luxationen, mit ausgesprochener Bevorzugung der rückwärtigen Ellenbogenluxation, auftretenden Ossifikationen sind in ihren klinischen Symp-

tomen im allgemeinen ebenso charakteristisch, wie die vorhergehende Gruppe der stumpfen Traumen. Irgend ein Trauma — es braucht nicht immer dabei die Auslösung der Luxatio cubiti posterior erfolgt zu sein — hat das Ellenbogengelenk betroffen und neben Schwellung und Schmerzhaftigkeit des Gelenkes zugleich eine mehr oder minder erhebliche Beeinträchtigung der Bewegungsmöglichkeit verursacht. Die ersten Erscheinungen, vor allem die durch den periartikulären Bluterguß bedingte Weichteilschwellung, pflegen unter Anwendung der üblichen therapeutischen Maßnahmen meistens rasch zurückzugehen. In seltenen Fällen kehrt auch dabei die Funktionsfähigkeit des Gelenks ebenso schnell zurück, sodaß nach einiger Zeit eine völlige Wiederherstellung erreicht zu sein scheint; nur zufällig wird dann bei Palpation oder Besichtigung von zur Kontrolle oder Begutachtung angefertigten Röntgenaufnahmen die Knochenbildung in der benachbarten Muskulatur festgestellt. In der Mehrzahl aber schreitet die anfangs rasch einsetzende Besserung unerwarteterweise plötzlich nur sehr langsam fort und scheint schließlich gar keine Fortschritte mehr zu machen.

Am deutlichsten fällt an dem Krankheitsbild die Funktionsbehinderung des Gelenks in die Augen. Sie kann in der Tat recht beträchtlich sein und gelegentlich in völliger Versteifung bestehen... Schmerzen sind im allgemeinen nach Ablauf der akuten Erscheinungen nicht vorhanden, höchstens bei ausgiebigen Bewegungen...

Der Ossifikationsprozeß selbst geht langsam vonstatten und wird erst nach einiger Zeit durch den Palpations- und Röntgenbefund manifest. Die Zeit zwischen Trauma und Nachweisbarkeit der Verknöcherung ist natürlich nur durch wiederholte Röntgenaufnahmen festzustellen. Lehmann nimmt im allgemeinen eine Zeitspanne von 3 bis 4 Wochen an, wenngleich er auch in einem Falle schon am 4. Tage nach der Verletzung einen sichelförmigen hellen Knochenschatten in der Ellenbeuge auf dem Röntgenbilde erkannte."

Pathologisch-anatomisch fand Kawashima am makroskopischen Präparat der weiter in der Ausbildung fortgeschrittenen Fälle von Myositis ossificans circumscripta im Innern des Muskels in schwieligen Bindegewebszügen eingelagert teils knorplige, teils knochenharte Stellen, die je nach dem Umfange der Geschwulst verschiedenen Umfang hatten. „Mit zunehmender Ossifikation tritt eine immer weiter über-

handnehmende Atrophie oder speckige Degeneration der Muskelsubstanz in dem betreffenden Abschnitt auf und endet schließlich mit einer bindegewebigen Umwandlung derselben. In dieser liegt der meist von einer periostalen Hülle umgebene Muskelknochen. Er besteht anfangs aus einer mit dem Messer noch gut durchschneidbaren fibrösen oder halbknorpligen Masse, die häufig schon mit einem zentralen harten Knochenkern versehen ist. In die umgebende Muskulatur dringen in späterer Zeit feine Knochennadeln oder -bälkchen selbst durch eine vorhandene stellenweise periostartige, bindegewebige Membran oder speckartige Hülle hindurch."

Zum mikroskopischen Befund fortgeschrittener Fälle von Myositis ossificans circumscripta berichtet Liebig folgendes: „Während in weiterer Entfernung vom Knochen die Muskulatur ganz intakt ist, zeigt sie nach der Knochenwucherung hin zunehmende Zeichen der Atrophie und einer homogenen oder körnigen Degeneration. Indessen nimmt die Vermehrung des Bindegewebes, dessen Zellen sich mit zartem Faserwerk sternförmig oder baumwurzelartig zwischen den Muskelfasern verästeln, allmählich überhand. Je näher man dem Knochenkern kommt, desto fester wird das Bindegewebsgefüge, das bald sehr faserreich, bald durch seinen Zellgehalt auffallen kann. Es ist ferner sehr stark mit feinen Blut- und Lymphgefäßen durchzogen oder gequollen, an Schleimgewebe erinnernd. Trotz dieser verschiedenen Differenzierung macht es einen relativ geordneten Eindruck und läßt jedenfalls nicht etwa die Regellosigkeit einer malignen Neubildung erkennen.

Schließlich treten jetzt auch die ersten Anzeichen der eigentlichen Knochenbildung auf, wofür es einen einzelnen bestimmten Typ allerdings nicht gibt. An den einzelnen histologischen Bildern fällt vielmehr sofort ins Auge, daß zwei große Verschiedenheiten bei der Knochenbildung vorhanden sind. Während bei einem Teil der Fälle eine ziemlich mächtige Bildung von echtem Knorpel oder jedenfalls einem diesem ähnlichen Gewebes vor der endgültigen Verknöcherung zustande kommt, fehlt bei dem anderen Teil eine solche vollständig. Weiterhin findet man direkt vor der Verknöcherung bald eine osteoplastische Kernvermehrung am Rande des schon fertig gebildeten Knochens, bald keine. Dazwischen gibt es mancherlei Übergänge, ja man kann sogar manchmal an demselben Präparat mehrere dieser Variationen gleichzeitig beobachten.

Zunächst sind also zwei größere scharf voneinander abgrenzbare Verlaufsformen des Verknöcherungsvorganges bei der Myositis ossificans circumscripta zu unterscheiden; bei jeder von ihnen sind unter Berücksichtigung vorliegenden Materials wiederum mehrere Unterarten festzustellen, so daß etwa folgende Einteilung zustande kommen würde:

A. Knochenneubildung auf direktem Wege:
   1. unter direkter Umwandlung der Muskelsubstanz,
   2. mit direktem Übergang des Muskelbindegewebes in Knochensubstanz oder
   3. über die Zwischenstufe eines osteoiden Gewebes.

B. Knochenneubildung auf indirektem Wege:
   1. über hyalinen Knorpel oder
   2. über Faserknorpel."

Weiterhin geht Liebig in seiner Arbeit näher auf die einzelnen hier genannten Verlaufsformen des Verknöcherungsprozesses ein, die weiter auszuführen sich hier erübrigt.

Die Therapie bei fortgeschritteneren Fällen von Myositis ossificans circumscripta entspricht im wesentlichen der schon obengenannten, wobei Massage, worauf Broca nach Mitteilung von Chevrier besonders Wert legt, und Bewegungsübungen, vor denen Liebig warnt, und zu diesem Zeitpunkt eine operative Entfernung des erkrankten Muskelstückes kontraindiziert sind, letzteres darum, weil vor völliger Reifung des Muskelknochens die Gefahr eines Rezidivs zu groß ist und, was Chevrier sagt, „nach und nach die Knochenbildung sich beschränkt und in derselben Zeit sich klinisch vermindert, in der sie schärfer und umfangreicher bei der Röntgenuntersuchung wird". Empfohlen wird hier wiederum möglichste Ruhigstellung des Gliedes, feuchte Umschläge, Heißluft, Diathermie und Röntgenbestrahlung, die hier wieder eine besondere Rolle spielt.

Wie die Röntgenstrahlen der Therapie der Myositis ossificans circumscripta dienstbar gemacht wurden, berichtet Neri. Er führt ungefähr folgendes aus:

„Die Leichtigkeit, mit der Machol und Della Vedova spontane Resorptionen (von Muskelknochen) beobachtet haben, lassen sich größtenteils dadurch erklären, daß die Kranken — da man sich in der letzten Zeit leicht Röntgenanlagen verschaffen kann —, fortwährenden und wiederholten radioskopischen und radiographischen Untersuchungen unterzogen werden und daher unabsichtlich einer radiotherapeutischen Kur unterzogen werden, welche die Resorp-

tion der Verknöcherungen begünstigt.“ Diese Mitteilung stammt aus dem Jahre 1917.

Neri schreibt weiter: „Bei einer Verknöcherung am rechten Ellenbogen eines Mädchens, wobei aus verschiedenen Gründen ein operativer Eingriff nicht ratsam war, kam mir die Idee, die Wirkung der Röntgenstrahlen zu Hilfe zu nehmen, da sie auf gewisse Geschwülste und Gewebsanomalien und -dystrophien einen günstigen Einfluß hatten. Der glückliche Ausgang ermutigte mich, die Kur bei anderen Kranken anzuwenden.

Fall 1: Z. Armandina, Mädchen, 10 Jahre alt, hat sich nach radiographischer Feststellung einen Bruch der Epicondylen zugezogen, worauf sich am Ellenbogen eine Muskelverknöcherung herausgebildet hat. Sie hat laue Bäder, Compressionsverbände, warme Kompressen usw. erhalten.

Mit Zustimmung des Vaters unterzog ich die Kranke einer radiotherapeutischen Kur und machte bei ihm geltend, daß die Behandlung einen guten Erfolg haben könnte.

Etwa 2 Monate unterzog ich sie in Zwischenräumen einer radiotherapeutischen Behandlung, die quantitativ 80 Minuten ausmachte, und nach dieser Kurzeit bemerkte ich eine beträchtliche Abnahme der Verknöcherung. Überdies konnte die Kranke die Bewegungen der Streckung, Beugung, Torsion und Adduktion gegen den Oberarm fast vollständig ausführen. Die Kranke setzte die Kur fort und wurde schließlich vollkommen geheilt entlassen.

Drei Jahre nach der Kur sind die Muskelverknöcherungen vollständig verschwunden und die Patientin hat ihre volle Funktion des Gliedes wieder.

Fall 2: F. Luigi, Schüler, 14 Jahre alt, Milano, kommt zur Röntgenbehandlung ohne wichtige anamnestische Anhaltspunkte, stellt sich am 18. Dezember 1915 vor. Schlag gegen den rechten Ellenbogen. Bei der Untersuchung ist der Arm im rechten Winkel gebeugt und kann keine Streck- oder Beugebewegung ausführen. Bei der Palpation in der Ellenbeuge nimmt man eine Geschwulst von harter Beschaffenheit wahr, die schon am Knochen aufsitzt.

Die Röntgenaufnahme zeigt einen leichten Schatten. Man stellt die Diagnose: Myositis ossificans des Brachialis anterior. Er wurde mit Röntgenstrahlen behandelt, und nach 4 Sitzungen von je 10 Minuten, im Intervall von einigen Tagen (wenig mehr als 1 Woche) vorgenommen, hat sich

der Zustand des Kranken bedeutend gebessert in der Fähigkeit, Beuge- und Streckbewegungen auszuführen, so daß er sich in der Folge nicht wieder vorgestellt hat, ja nicht einmal nach brieflicher Einladung dazu.

Indeß hat er sich wieder vorgestellt am 16. Februar 1916; er hatte vollkommen freie Funktion des Gliedes wiedererlangt, und bei der Röntgenuntersuchung bemerkte man über eine gewisse Strecke hin eine Verknöcherung im Brachialis anterior in der Insertio tendinea am Humerus, ohne daß sie jedoch irgendwelche Störung in der Bewegung des Ellenbogengelenks verursachte.

Im Februar 1916 wurden wieder 3 Sitzungen von je 10 Minuten abgehalten; alsdann verschwand wieder der Patient, weil, da er wahrscheinlich keine Störung verspürte, er es für unnütz hielt, die Kur weiter einzuhalten.

Fall 3: B. Ernesto, Dienstmann, 26 Jahre alt, wurde am 23. Dezember 1913 nach der Sectione Mechanotherapeutica wegen Ossificatio traumatica im linken Oberschenkel geschickt.

Die Krankheit bestand seit 22 Tagen, sie war angeblich entstanden durch eine Contusion. Die Röntgenaufnahme spricht für eine Ossificatio muscularis traumatica.

Der Kranke konnte das Bein nur sehr wenig biegen und bisweilen litt er an stechenden Schmerzen im Bein und am Fuß, und zwar möglicherweise wegen einer Kompression der Gefäße und Nerven.

Er wurde einer Röntgenkur unterzogen, und nach vier Sitzungen von je 10 Minuten mit Unterbrechungen dazwischen war der Kranke objektiv gebessert; nach weiteren 6 Sitzungen von 10 Minuten, zusammen 10 Sitzungen von 10 Minuten, die innerhalb zweier Monate ausgeführt wurden war der Kranke merklich gebessert, so daß er den Unterschenkel gegen den Schenkel fast vollständig biegen konnte, und die stechenden Schmerzen in Bein und Fuß waren verschwunden. Die Röntgenaufnahme zeigte gleichfalls eine Abnahme der Verknöcherung.

In der Folge hat sich der Patient nicht wieder blicken lassen.

Fall 4: G. Luciano, Taschner in Varese, 21 Jahre alt, wurde am 2. Dezember 1915 mit der Diagnose: Verknöcherung am linken Vorderarm zur Mechanotherapeutischen Abteilung gesandt.

Nichts Bemerkenswertes in seiner Familienanamnese (gentilizio anamnestico). 2½ Monate vorher zog sich der Kranke beim Herunterfallen von einer Leiter eine Quetschung am linken Ellenbogen zu. Er erinnert sich, daß er sofort nach dem Fall den Vorderarm einwandfrei biegen konnte. Später hielt der Kranke wegen des Schmerzes den Arm unbewegt, und nach einiger Zeit bemerkte er zu seiner Überraschung, daß es ihm nicht mehr gelang, den Arm zu biegen, und dies auch dann nicht, wenn er einen starken Druck darauf ausübte.

Es wurde zuerst die Mechanotherapie angewandt, dann Massage, doch ohne merklichen Erfolg.

Anfangs hielt der Kranke den Arm halb gebogen gegen den Oberarm mit gelenklahmem Ellenbogen und war vollkommen unfähig, vollständige Streck-, Biege-, Dreh- und Abduktionsbewegungen auszuführen. An seinem Anschluß am Ellenbogen zeigte sich das Glied spindelförmig verdickt mit vollkommen normaler Haut ohne Spur der Quetschung und des wahrscheinlich erfolgten Blutergusses.

Beim Betasten nahm man an der Ellenbeuge die Form und Ausdehnung einer Geschwulst wahr, welche sich hart anfühlte, von knochenartiger Konsistenz war, eine unregelmäßige Oberfläche aufwies und fest auf dem Knochen am Ellenbogen aufsaß.

Bei der Röntgenuntersuchung erscheint uns die Geschwulst, welche auf dem oberen Knochenfortsatz des Vorderarmes aufsitzt, als ziemlich dichter Schatten von beträchtlichem Volumen mit scharf abgegrenzten, aber zackigen Rändern, mit unregelmäßigen Streifen und Strichen im Körper der Geschwulst.

Also zeigte diese Verknöcherung alle Merkmale einer vollkommen entwickelten Verknöcherung, bei der der Verknöcherungsprozeß ganz zum Stillstand gekommen ist.

Indessen wurde der Kranke einer Röntgenkur unterzogen, und nach 6 Sitzungen von 5 Minuten, die im Verlaufe von 20 Tagen ausgeführt wurden, merkte man schon, daß der Kranke eine kurze Beuge- und Streckbewegung des Ellenbogens ausführen konnte.

Die Röntgenaufnahme jedoch zeigte keinen merklichen Unterschied.

Am 3. Januar 1916 konnte der Kranke eine weitere Besserung aufweisen, die in der Folge weiter, obwohl langsam, fortgeschritten ist.

Die Röntgenaufnahme vom 16. Mai 1916 ist ziemlich überzeugend; das Knochengebilde hat merklich abgenommen. Die Röntgenaufnahme, die am 22. November 1916 gemacht wurde, bestätigt noch die fortschreitende Resorption, die zugleich mit der freieren Beweglichkeit des Gliedes vor sich geht (gekürzt wiedergegeben).

Der Kranke setzte die Kur fort.

Fall 5: B. Giuseppe, Soldat, 19 Jahre alt, kommt am 21. Januar 1916 in die Mechanotherapeutische Abteilung mit der Diagnose: Verknöcherung am Vorderarm. Mitte Dezember 1915 hat er eine Quetschung am Ellenbogen erlitten, war im Spital in Lecco, der Arm ist immobilisiert, hiernach nur noch Biege- und Streckbewegungen von 90 bis 110 Grad möglich. Beim Abtasten wird eine festsitzende harte Geschwulst am unteren Knochenfortsatz des Humerus festgestellt. Die Röntgenaufnahme zeigt unscharfe Umrisse, die besonders an der Spitze verschwommen sind. Es handelt sich also um eine unvollständige Verknöcherung. Sie wird bestrahlt, doch erst am 20. April 1916 zeigt sich Besserung; Röntgenaufnahme zeigt Abnahme des Volumens. Bestrahlung wird fortgesetzt; am 14. November 1916 können Biege- und Streckbewegungen von 65 bis 130 Grad ausgeführt werden. Eine Röntgenaufnahme zeigt Abnahme der Muskelverknöcherung (gekürzt wiedergegeben).

Fall 6: M. Secondo, Soldat, 32 Jahre alt, erhält Ende Juli 1915 Hufschlag gegen den linken Oberschenkel; Schmerzen; nach 20 Tagen kann er das Bein schlecht biegen; es tritt Verschlimmerung ein; am 16. Februar 1916 kommt er in die Mechanotherapeutische Abteilung. Er kann das Bein nicht bis zum rechten Winkel biegen; auch die Streckung ist unvollständig, beim Stehen erreicht die Ferse den Fußboden nicht. Er hinkt und geht mit Hilfe eines Spazierstockes. In $^2/_3$-Höhe des Schenkels befindet sich eine festsitzende harte Geschwulst. Die Röntgenaufnahme zeigt eine Myositis ossificans.

Er wird bestrahlt. Nach 2 Monaten tritt Besserung ein. Patient kann ohne Stock gehen. Darauf weitere Besserung. Am 15. Juni 1916 merkt man beim Betasten Abnahme der Knochengeschwulst; Kribbeln, abends leichtes Oedem am Fuß, wahrscheinlich wegen Kompression der Gefäße.

Am 15. Dezember 1916 kann Patient fast normal gehen; beim Betasten ist wiederum eine merkliche Abnahme

festzustellen; doch immer noch Kribbeln und schwache Schwellung gegen Abend (gekürzt wiedergegeben).

Fall 7: D. Maria, Bauernmädchen, 18 Jahre alt. Quetschung am linken Ellenbogen. Patientin war gefallen; Vorderarm um seine Achse verdreht, sofort Unmöglichkeit des Streckens und Biegens. Schwellung behandelt mit Cataplasmen; das Glied wurde nicht ruhig gestellt.

Die in der mechanotherapeutischen Abteilung gestellte Diagnose besagt eine Luxatio posterior am Ellenbogen. Diese wird blutig reponiert. Aus dem Krankenblatt erfahren wir, daß gemäß der Prüfung durch Röntgenaufnahme die Gelenkköpfe von Radius und Ulna richtig lokalisiert waren. Die Suturen wurden entfernt und man rechnete mit einer glatten Heilung. Eine weitere Röntgenaufnahme zeigte, daß die Articulatio humero-ulnare wohl reponiert war, das Gelenkköpfchen des Radius jedoch war zertrümmert, vom Gelenk dislociert und leicht nach vorn verlagert. Eine Verkalkung befand sich unmittelbar vor dem Knochenfortsatz des Humerus.

Die Patientin wurde 6 Monate lang bestrahlt, und nach dieser Zeit konnte der Arm von 62 bis 108 Grad gebeugt und gestreckt werden (zum Teil gekürzt wiedergegeben)."

Neri läßt noch drei weitere Fälle ähnlicher Art folgen.

Aus allen den angeführten Fällen geht hervor, daß die Behandlung mit Röntgenstrahlen ein wichtiges Hilfsmittel in der Heilung der Myositis ossificans circumscripta insofern darstellt, als sie den Patienten von den Beschwerden der Krankheit zu befreien oder zum mindesten die Beschwerden zu verringern imstande ist, jedoch zu einer Restitutio ad integrum, d. h. einem vollständigen Verschwinden des Muskelknochens ist es nicht gekommen. Dasselbe geht aus 6 nachfolgenden von der Chirurgischen Universitätsklinik in Breslau zur Verfügung gestellten Krankenberichten, die aus den letzten Jahren stammen, hervor:

„I. Karl Kleindam, Wiesau, 22 Jahre alt, erhielt am 14. Oktober 1924 einen Hufschlag gegen den rechten Oberschenkel. Er trat am 24. November 1924 wegen seiner starken Beschwerden in ärztliche Behandlung. Er klagte über Versteifung der Oberschenkelmuskulatur. Er konnte nur mit Mühe Treppen steigen. Er hatte dabei das Gefühl, als wenn die Streckmuskulatur zu kurz wäre. Ebenso fiel ihm längeres Gehen schwer. Die Beugung im Kniegelenk war stark behindert. Röntgenbild: Myositis ossificans.

27. 11. 1924 Bestrahlung. Fernfeld 4 Minuten.

Über seinen jetzigen Zustand macht Patient folgende Angaben: Er kann fast vollkommen unbehindert laufen, nur ab und zu hat er bei anstrengendem Laufen Beschwerden im Oberschenkel. Das Kniegelenk kann er bis zu den Endstellungen bewegen. Die Schwellung der Oberschenkelmuskulatur ist demnach deutlich zurückgegangen.

Eine Röntgenaufnahme am 4. 2. 1925 ergab Periostauflagerungen in der Mitte des Oberschenkels.

Augenblicklicher Befund:

Oberschenkel rechts 47 cm, links 44 cm,
dicht oberhalb Kniescheibe rechts 36 cm, links 36 cm.

Die Oberschenkelmuskulatur fühlt sich nicht mehr so hart an, ist auch nicht mehr so empfindlich.

Röntgen-Kontrollaufnahme vom 15. 8. 1930 ergibt: Knochenauflagerung mit scharfen Umrissen in der Mitte des Oberschenkels.

Auch der Patient hat den Eindruck, als ob die Bestrahlung ihm sehr gut geholfen hat.

II. Josef Rausch, Weirsbel (Myositis). Im Februar 1929 erhielt der Patient einen Schlag mit einer Bohle gegen den rechten Oberschenkel. Das Bein war sofort angeschwollen und steinhart.

14 Tage lang mit Heißluft, Einreibung und Massage behandelt worden, ohne daß Besserung eingetreten.

April Bestrahlung. Einige Tage später merkt der Patient, daß die Geschwulst am Oberschenkel weicher geworden ist. Vorher konnte er keine Treppe steigen, sondern mußte immer das Bein nachschleppen, weil das Einbiegen unmöglich war. 4 Wochen nach der Bestrahlung waren sämtliche Beschwerden geschwunden, und der Patient macht seitdem wieder schwere Arbeit im Sägewerk."

Die Röntgenaufnahme vom 9. 4. 1929 läßt eine diffuse, streifige und unscharf begrenzte, ziemlich voluminöse Verschattung im Muskel in der mittleren Partie des Oberschenkels erkennen. Die Röntgenaufnahme vom 20. 8. 1930 zeigt, daß die Verschattung bis auf einen Rest in der Nähe des Knochens und einen geringen in weiterer Entfernung im Muskel verschwunden ist.

„III. Frau Drutschmann, Bielitz (Myositis).

Unfall 7. Juli 1929. Patientin stürzte vom Rad. Beweglichkeit des Armes war daraufhin nicht vorhanden. Ellen-

bogengelenk stark angeschwollen. Behandlung durch Heißluft und Massage. Nach 14 Tagen wird erstes Röntgenbild von der Patientin gemacht. Sie ist dann weiterhin neun- oder zehnmal mit Massage behandelt worden.

Im September erfolgte Bestrahlung. Nach diesen Bestrahlungen trat eine allmählich einsetzende Besserung ein. Es besteht seit einem halben Jahr freie Beweglichkeit.

Befund: Streckung bis zur Geraden, Bewegung über den rechten Winkel hinaus bis fast zur Endstellung.

Maße: Oberarmmitte rechts 22 cm, links 22,5 cm.
Über dem Ellenbogen r. 22 cm, lks. 22,5 cm.
Dickste Stelle d. Unterarms r. 22 cm, lks. 21 cm.
Über dem Handgelenk r. 14 cm, lks. 13,5 cm."

Die Röntgenaufnahme vom 13. 8. 1929 zeigt einen spindelförmigen, unscharf umrissenen Schatten in der Ellenbeuge, der vom Radiusköpfchen aus nach dem Humerus hin sich erstreckt. Die Röntgenaufnahme vom 20. 8. 1930, die zur Kontrolle gemacht wurde, ergibt gegenüber der vorhergehenden, daß der Schatten hier wohl an Umfang ab-, an Intensivität jedoch zugenommen hat, d. h. daß die Verknöcherung an Umfang ab-, an Solidität jedoch zugenommen hat, ein Vorgang, den ja Chevrier als die Regel hinstellt.

„IV. Martha Siegmund, Kamitz, wurde von einem Hufschlag am rechten Oberschenkel getroffen. Sie kam in ärztliche Behandlung.

Sie konnte das rechte Bein im Kniegelenk nicht bewegen. Der Oberschenkel war stark angeschwollen, fühlte sich hart an und war sehr druckschmerzhaft. Treppensteigen und längeres Gehen war ganz unmöglich. Röntgenaufnahme ergab: Myositis ossificans.

Patientin wurde bestrahlt.

Über den jetzigen Zustand urteilt Patientin in folgender Weise: Sie fühlt sich bedeutend gebessert; sie kann Treppen steigen, wenn es ihr auch Beschwerden macht. Die Schmerzen im Oberschenkel sind verschwunden, ebenso die Härte der Muskulatur; Patientin kann das rechte Kniegelenk bis zu den Endstellungen bewegen. Patientin fühlt sich auf die Bestrahlungen hin gebessert.

Oberschenkel Mitte rechts 49 cm, links 46 cm;
oberhalb Kniescheibe rechts 35,5 cm, links 35 cm.

Von Resistenz in der Muskulatur ist äußerlich nichts mehr zu fühlen. Keine ausgesprochen druckempfindliche Haut. Bewegung im Kniegelenk gut."

Die Röntgenaufnahme vom 15. 11. 1929 weist einen großen wolkigen, unscharf begrenzten Schatten in der mittleren Partie des Oberschenkels lateral vom Femur auf. Auf der Kontrollaufnahme vom 15. 8. 1930 zeigt sich von dem ganzen Schatten nur noch ein kleiner dem Femur anliegender Rest.

„V. Hellmuth Franke, Neiße, 13 Jahre.

Ostern 1930 ausgeglitten, dabei Verrenkung des rechten Ellenbogens. Noch am selben Abend reponiert. 8 Tage Gipsverband. Danach Arm sehr geschwollen, konnte nicht bewegt werden. Täglich Heißluft, Massage und Bewegungsübungen. Geschwulst ging etwas zurück, aber die Bewegungen im Ellenbogen wären nur in geringem Maße vorhanden.

Juni 1930 Bestrahlung. Innerhalb von 14 Tagen deutliche Besserung insofern, als die Streckbewegungen frei wurden. Auch jetzt hat Patient noch das Gefühl, als ob eine langsame Besserung vorhanden wäre. Zur Zeit ist er durch den rechten Arm nicht behindert. Die Weichteile im Bereich des Ellenbogens sind elastisch, nicht verhärtet, dagegen fühlt man direkt in der Ellenbeuge eine harte Stelle, die aber früher noch härter gewesen sein soll.

Oberarm Mitte rechts 22 cm, links 22 cm.
Dickste Stelle Unterarm rechts 24 cm, links 23,5 cm.
Über dem Handgelenk rechts 16 cm, links 16 cm.

Im Ellenbogen kann der rechte Arm bis zum rechten Winkel gebeugt und bis zu einem Winkel von 140 Grad gestreckt werden. Drehbewegungen gut. Patient selbst hat das Gefühl einer Besserung nach der Bestrahlung."

Die Röntgenaufnahmen, die nacheinander am 11. 7., am 12. 8. und am 5. 12. 1930 hergestellt wurden, weisen alle eine dreigeteilte scharf umrissene Verschattung in der Ellenbeuge auf, von denen der eine Teil am Radiusköpfchen die Form einer halbmondförmigen Sichel hat, der andere als eine ausgezogene Spitze dem Humerus nahe anliegt, während als dritter Teil ein mehrfach gezackter Schatten zwischen diesen beiden liegt, der einen intensiven Kernschatten aufweist, der sich jedoch bei den späteren Aufnahmen aufhellt. Insofern ist auch auf den Röntgenaufnahmen eine Besserung durch Bestrahlung feststellbar.

„VI. Paul Kutsche, Ackerkutscher, 21 Jahre.

Anfang Juli 1930 Hufschlag am linken Oberschenkel. Sofort große Schwellung. Umschläge. Keine Besserung. Oberschenkelweichteile werden steinhart. Röntgenaufnahme am 13. 7. ergibt eine etwa 18 cm lange Knocheneinlagerung in der Streckmuskulatur des linken Oberschenkels. Das Bein steht in vollkommener Streckstellung. Einbiegen war nur andeutungsweise möglich. Radfahren ausgeschlossen.

Am 14. 7. 1930 Röntgen-Tiefenfernfeld 150 Minuten.

Befund am 23. 8. 1930: Beugung und Streckung im Knie bis zu den Endstellungen ausführbar. An der Vorderseite des Oberschenkels etwa in der Mitte eine kleinfaustgroße Knochenauflagerung. Die benachbarte Muskulatur ist weich. Oberschenkelmitte beiderseits 46 cm. Form im Verhältnis zu rechts unverändert. 4 Wochen nach der Bestrahlung trat Besserung ein."

Bei der Röntgenaufnahme vom 23. 8. 1930 ist gegenüber der vom 13. 7. 1930 eine Aufhellung in den peripheren Partien der Knocheneinlagerung festzustellen, was in diesem Falle hier eine durch die Röntgenbestrahlung bewirkte Verminderung des Muskelknochens bedeutet.

Es sind schöne Erfolge, die hier in der Behandlung der Myositis ossificans erzielt worden sind, und es ist erfreulich, daß uns die Röntgenstrahlen als Mittel in die Hand gegeben sind gegen dieses Leiden, das eine arge Behinderung für die an ihm Krankenden darstellt, ferner auch darum, weil dort, wo für den Patienten ein Institut für Röntgenbehandlung erreichbar ist, es für ihn eine ganz bedeutende Erleichterung bedeutet, sich einer Röntgenbestrahlungskur zu unterziehen als sich nach den im allgemeinen sonst noch üblichen Methoden, wie sie oben angegeben wurden, wie Heißluft usw. behandeln zu lassen.

Das dritte Stadium im Verlaufe der Myositis ossificans circumscripta, das noch zu erwähnen wäre, läge dann vor, wenn die Verknöcherung im Innern des Muskels zum endgültigen Abschluß gekommen ist so, wie es aus der Abbildung am Anfang der Arbeit ersichtlich ist. Auch in diesem abgeschlossenen Zustand ist die Myositis ossificans circumscripta mit Röntgenstrahlen angegangen worden. Nach Mitteilung von Liebig hat Maddren sie in diesem Falle mit subkutaner Injektion von Natrium cacodylicum angewandt, was hier lediglich der Vollständigkeit halber erwähnt werden soll und was näher zu besprechen über den

Rahmen der gestellten Aufgabe gehen würde, die dahin lautet, ob bei der Behandlung der Myositis ossificans circumscripta der präventiven oder der kurativen Bestrahlung mit Röntgenstrahlen der Vorzug zu geben ist, mit anderen Worten gesagt, ob die schließlichen Heilerfolge bessere sind nach der Röntgenbestrahlung, die möglichst bald nach erfolgtem Trauma vorgenommen wird, oder die bei Bestrahlung der betreffenden Stelle zu einem späteren Termin, wenn die Myositis hier bereits in voller Bildung des Muskelknochens begriffen ist.

Theoretisch käme wohl eine Röntgenbestrahlung in Frage bei allen Fällen überhaupt, bei denen mit einer Möglichkeit auf eine Myositis ossificans circumscripta gerechnet werden muß, praktisch jedoch wird man eine solche empfehlenswerterweise nur vor allem bei Muskelhämatomen, die durch stumpfe Gewalteinwirkung entstanden sind, z. B. am Oberschenkel, bei Luxationen mit gleichzeitigem größeren Bluterguß oder Zerreißung von benachbarter Muskulatur, z. B. bei Ellenbogenluxation nach hinten, und schließlich, wobei gleichzeitig an sich schon eine Abkürzung des Heilungsverlaufs bewirkt werden kann, bei Frakturen empfehlen; und da, wie ich hoffe nachgewiesen zu haben, eine präventive Röntgenbestrahlung in den genannten Fällen es erst gar nicht zu einer Myositis ossificans circumscripta kommen läßt dadurch, daß das generative Gewebe in seiner Weiterbildung gehemmt wird, so ist diese therapeutisch vorzuziehen, der kurativen sind dann immer noch die Fälle zu übergeben, bei denen bereits eine floride Myositis ossificans circumscripta besteht.

(Ob es allerdings jemals möglich sein wird, die Schlußfolgerung in die Tat umzusetzen, erscheint zur Zeit recht zweifelhaft.)

Am Schlusse dieser Arbeit sei es mir gestattet, Herrn Prof. Dr. Heidrich für die Überlassung des Themas, für seine wertvollen Anregungen und für die Überlassung von Röntgenmaterial meinen ergebensten Dank auszusprechen.

Literatur-Verzeichnis

Bier, A.: Über metaplastische Knochenneubildung. Berl. Ges. Chirur. Sitzung 21. Jan. 1924. Zbl. Chir. 1924, Nr. 14, 746.

Chevrier: Les osteomes du brachial anterieur. J. des Prat. 35, Nr. 8, 125—126 (1921).

Chevrier u. Bomriot: Röntgenbehandlung der Osteome nach Ellenbogenluxationen, kurative und präventive Behandlung. Bull. Soc. Chir. 25. Okt. 1917, 43, Nr. 31.

Cohn, M.: Über Knochenregeneration. Verh. Berl. chir. Ges. 1912.

Drehmann, G.: Myositis ossificans circumscripta neurotica im Verlaut der Poliomyelitis anterior acuta. Sboniku praci csk. spol. ortop. r. II, ses. 5.

Fouts, R. W.: Myositis ossificans traumatica. Arch. physic. Ther., Nr. 8, 470—477 (1926).

Fränkel, M.: Zur Heilung von schweren Knochenbrüchen mittels Röntgenreizdosen. Med. Klin. 1915, S. 211.

Fukase, Sh.: Röntgenbestrahlung von Frakturen im Tierexperiment. Sitzg. Wiener Röntgenges. Fortschr. Röntgenstr. 40. 699 (1929).

Gruca, A.: Myositis ossificans circumscripta. A clinical and experimental study. Ann. Surg. 82, Nr. 6, 883—919 (1925).

Giubertino, E.: Die Röntgentherapie der posttraumatischen Ossification. Policlinico, Sez. prat. 1929 36/51 S. 1885.

Hearley, C. W.: A case of spondylitis deformans with myositis ossificans. Lancet 212, Nr. 4, 174/175 (1927)

Hoffmann, V.: Verlauf der wichtigsten Knochen- und Gelenkserkrankungen im Röntgenbilde. Julius Springer, Berlin 1931.

Israel, A.: Über Myositis ossificans neurotica nach Schußverletzung des Rückenmarks. Fortschr. Röntgenstr. 27, H. 4, 365—374 (1920).

Jacksch, R. v.: Über einen Fall von Syringomyelie mit Symptomen der Verknöcherung oder Verkalkung der Skelettmuskulatur. Prag. med. Wschr. 38, Nr. 47, 647—648 (1913).

Kawashima, K.: Über die intermuskuläre Ossifikation. Virchows Arch. 204, 209—219 (1911).

Kawashima, K.: Intramuskuläre Ossification. Zbl. Chir. 29, 996 (1917).

Küttner, H.: Die Myositis ossificans circumscripta. Erg. Chir. 1, 49—106 (1910).

Läsker, W.: Ein Beitrag zu den paraartikulären Verknöcherungen bei Erkrankungen des Nervensystems Fortschr. Röntgenstr. 37, H. 6, 830—835 (1928).

Laux, F. W.: Myositis ossificans circumscripta neurotica. Fortschr. Röntgenstr. 37, Nr. 6, 876—879 (1928).

Lehmann, E.: Posttraumatische Ossificationen im Gebiete des Ellenbogengelenks. Dtsch. Z. Chir. 126, H. 3/4, 213—299 (1914).

Liebig, F.: Die Myositis ossificans circumscripta. Ergebnisse der Chirurgie und Orthopädie, Bd. 22. S. 501 bis 584 (1929).

Lubarsch, O.: Zur Lehre von der Metaplasie. Zeitschrift f. Chirurgie, Bd. 227, S. 48—58 (1930).

Milne, J. S.: Galens Knowledge of Muskular Anatomy, 389—400.

Neri, L.: Myositis ossificans. Ospedale maggiore 1917.

Riedel: Demonstration eines durch achttägiges Umhergehen total destruierten Kniegelenks von einem Patienten mit Stichverletzung des Rückens. Verh. dtsch. Ges. Chir. 1883.

Ryan, L.: Muscle degeneration and osteoma. Illinois med. J. 23, Nr. 1, 71—77 (1913).

Schnek, F.: Ungewöhnliche Lokalisationsstellen der Myositis ossificans traumatica. Fortschr. Röntgenstr. Bd. 391, S. 81—87.

Skalitzer, M.: Lehrbuch der Chirurgie, von Eiselsberg, 1930, S. 71.

Steinert: Über die sog. Myositis ossificans und verwandte pathologische Verknöcherungsprozesse, insbesondere bei organisch Nervenkranken. Mitt. Grenzgeb. Med. u. Chir. 21, H. 3, 513 (1910).

Tammann: Über den Einfluß der Röntgenstrahlen auf die Frakturheilung. Bruns Beiträge zur klin. Chir. 1923, Nr. 128, S. 536.

Winski, J.: Ein seltener Fall von „Myositis ossificantis post luxationem coxae sin". Polski Przegl. radjol. 4 103—106 und französ. Zusammenfassung 5 (1929); ref. Zentralbl. f. d. ges. Radiologie, Bd. 7, 611, (1929/30).

Wolfsohn, G.: Beitrag zur Myositis ossificans der Ellenbeuge. Arch. klin. Chir. 161, 215—220 (1930); ref. Zentralbl. f. d. ges. Radiologie, S. 827 (1931).

Lebenslauf

Ich, Walter Richard Gustav Karl Seydel, wurde geboren am 23. September 1900 als Sohn des damaligen aktiven Stabsarztes und Augenarztes Dr. med. Fritz Seydel in Stadt Schleswig, Provinz Schleswig-Holstein. Ich besuchte von Ostern 1906 ab die Vorschule in Weißenfels a. d. Saale und von 1907 ab das Johannes-Gymnasium in Breslau, das ich Ostern 1919 mit Ablegung des Abiturientenexamens verließ. Ich studierte darauf 3 Semester bis zum Ende des Sommersemesters 1920 Architektur an der Technischen Hochschule zu Berlin-Charlottenburg. Vom Wintersemester 1920/21 ab studierte ich Medizin an den Universitätskliniken in Breslau, wo ich am Ende des Wintersemesters 1923/24 das Physikum bestand. Darauf studierte ich das erste klinische Semester in Breslau, das zweite und dritte in München und kehrte dann nach Breslau zurück, wo ich Ende Oktober 1928 das medizinische Staatsexamen beendete. Mein Medizinalpraktikantenjahr absolvierte ich an der medizinischen und an der chirurgischen Abteilung des Knappschaftslazarettes Neurode i. Eulengebirge. Nachdem ich darauf kurze Zeit an der chirurgischen Abteilung des Allerheiligen-Hospitals in Breslau als Volontärarzt hospitiert hatte, war ich bis Ende Februar 1931 Assistenzarzt am Kreiskrankenhaus in Strehlen i. Schles. Zuletzt war ich als 2. Assistenzarzt an der Augenheilanstalt von Dr. Schulz-Zehden in Berlin tätig.

Walter Seydel.